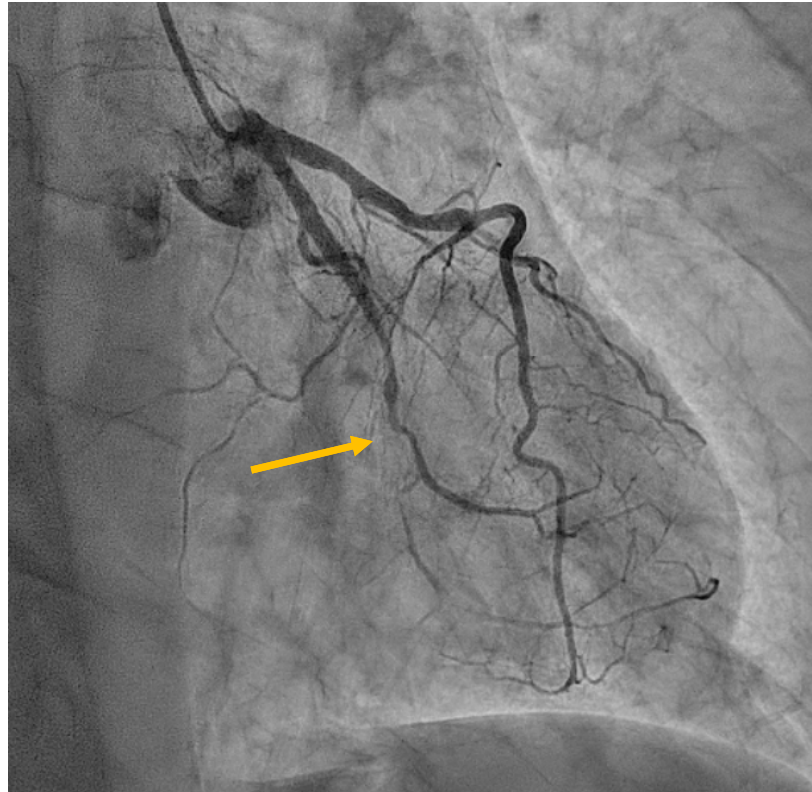
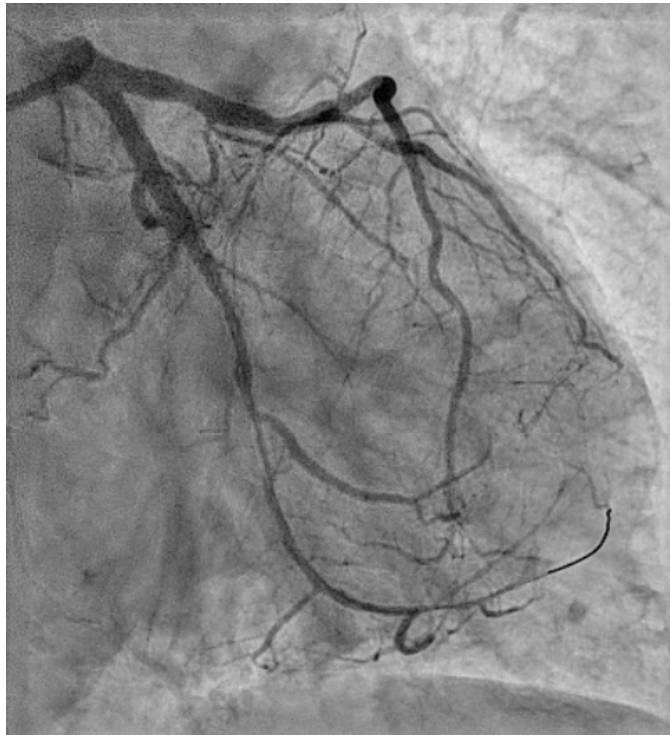

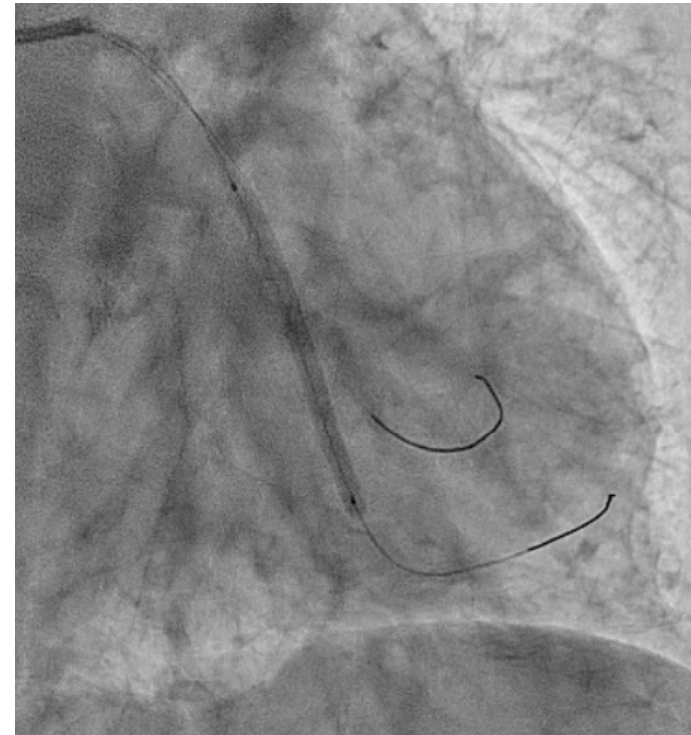
Varón, 61 años. DL en tratamiento. VIH +, con carga viral indetectable.
ANGOR de esfuerzo. MIBI: isquemia lateral. FEVI preservada.



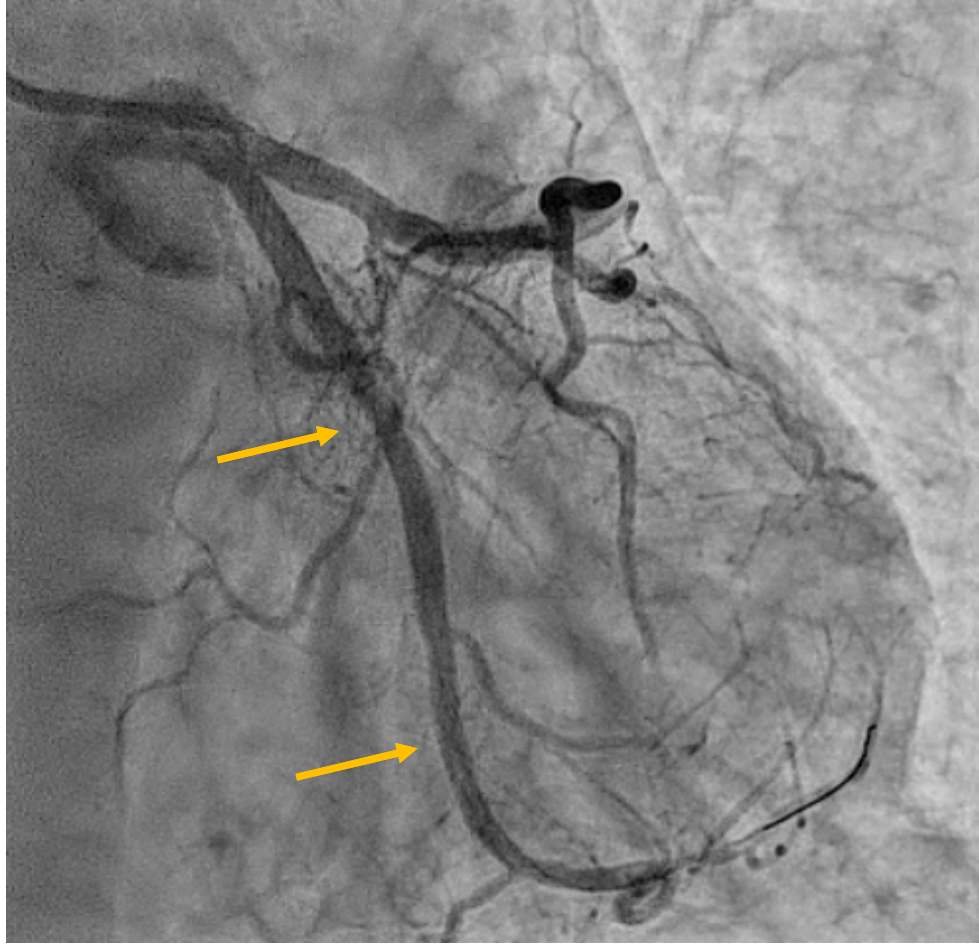
Teresa Bastante
Hospital Universitario de La Princesa
Madrid



Guía Fielder XT.
Predilatación balón 2x20 mm (14 atm)



Stent Orsiro 2.5x40 mm (16 atm)
Postdilatación proximal balón NC 3 mm



RESULTADO FINAL